

## ASPECTOS CLÍNICOS APÓS INFUSÃO INTRAMAMÁRIA DE ANTIMICROBIANO NANOENCAPSULADO EM OVELHAS

SANTANA, R.C.M.; BRANDÃO, H.M.; SILVA, S.R.; MOSQUEIRA, V.C.F.; GUIMARÃES, A.S. J.C.; TANAKA, E.V.; BERGAMASCHI, M.A.C.M.; PILON, L.E.; ROCHA, T.G.; ZAFALON, L.F.

raul.mascarenhas@embrapa.br; humberto.brandao@embrapa.br; saulo.srs@gmail.com; vamosqueira@gmail.com; alessandro.guimaraes@embrapa.br; tanakaeliane@hotmail.com; marco.bergamashi@embrapa.br; lucaseduardopilon@yahoo.com.br; thaisgrocha@yahoo.com.br; luiz.zafalon@embrapa.br

**Projeto Componente: (PC5) Plano de Ação: (PA6)**

---

### Resumo

A mastite é considerada limitante para a ovinocultura. Objetivou-se avaliar clinicamente o úbere de ovelhas no momento da secagem pós-infusão intramamária de antimicrobiano nanoencapsulado. Foram utilizadas 72 mamas de 38 ovelhas divididas em dois grupos recebendo cloxacilina nanoencapsulada: G1 (54 mamas; infusão intramamária de 50mg/86mL) e G2 (18 mamas; 100mg/172mL). Não houve formação de edema no úbere, reação inflamatória e dor durante a aplicação em nenhum dos animais. Mamas e tetos mostraram-se dilatados e os esfíncteres com baixa tonicidade pós-infusão recente. A cloxacilina nanoencapsulada e o protocolo de administração não acarretaram danos clínicos à saúde da glândula mamária ovina.

**Palavras-chave: antimicrobiano nanoencapsulado, aspectos clínicos, úbere, ovelha**

---

### Introdução

Diversos problemas sanitários são relevantes na criação de ovinos. A mastite é considerada como limitante para a exploração da atividade diante dos prejuízos econômicos consequentes (SANTOS *et al.*, 2007). Mastite é o processo inflamatório da glândula mamária, geralmente causada por bactérias.

Entre as medidas preventivas contra a mastite, o uso de antimicrobianos à secagem é amplamente reconhecido como um método preventivo e curativo da doença, porém esse tipo de manejo é pouco conhecido para a espécie ovina. A quantidade de antibióticos normalmente utilizada para o tratamento de mastites é mais elevada que a dose necessária para inativar os organismos patogênicos, o que favorece a produção de efeitos citotóxicos. Para uma terapia antimicrobiana de sucesso, a dose deve ser a mínima necessária a fim de evitar seus efeitos secundários (SAHA *et al.*, 2007).

No momento da secagem, a estagnação do leite na glândula provoca aumento de pressão e consequente dilatação do canal do teto, quando a retenção do leite pode determinar o desenvolvimento de processo inflamatório, enquanto o orifício do teto aberto permite a penetração de micro-organismos. Esse mecanismo explica a maior suscetibilidade à mastite observada no período de involução da mama (CARNEIRO *et al.*, 2009).

Outras variáveis também devem ser consideradas no tratamento durante a fase seca da ovelha, como o uso de cânula apropriada para a espécie e dosagem adequada do antibiótico (CHAFFER *et al.*, 2003).

As nanopartículas representam formas inovadoras no tratamento de doenças por sua escala de tamanho ser semelhante à de moléculas biológicas (WIESENTHAL *et al.*, 2011). Em uma nanopartícula, o fármaco pode estar disperso entre as cadeias poliméricas e/ou adsorvido em sua superfície. Estes sistemas têm sido desenvolvidos visando inúmeras aplicações terapêuticas. Uma das áreas mais promissoras na utilização das

nanopartículas é a vetorização de antibióticos (SCHAFFAZICK *et al.*, 2003).

Esse trabalho representa a primeira etapa do processo de desenvolvimento de um antimicrobiano nanoencapsulado específico para utilização na secagem de ovelhas. Objetivou-se avaliar clinicamente o úbere de ovelhas no momento da secagem pós-infusão intramamária.

## Materiais e métodos

O trabalho foi realizado no rebanho experimental localizado na Embrapa Pecuária Sudeste, São Carlos-SP. Foram utilizadas 72 mamas pertencentes a 38 ovelhas das raças Santa Inês (12 animais) e Morada Nova (26 animais) divididas em dois grupos. O primeiro grupo (G1; 54 mamas) recebeu infusão intramamária de 50mg/86mL de cloxacilina nanoencapsulada enquanto que no segundo grupo (G2; 18 mamas) foram administrados 100mg/172mL de cloxacilina nanoencapsulada (Fig.1). Os volumes de aplicação foram baseados na menor diluição possível do fármaco que não favorecesse aglutinações. A infusão intramamária foi realizada após esgotamento completo das mamas, três dias depois da separação do cordeiro com 105 dias de idade à desmama, de forma asséptica e com uso de cateter intravenoso tamanho nº20 (1,1mm x 48mm; calibre x comprimento). As formulações antimicrobianas foram preparadas nos laboratórios da Embrapa Gado de Leite, localizado em Juiz de Fora ó MG e da Universidade Federal de Ouro Preto ó MG, seguindo metodologia previamente descrita na patente WO2011150481 em registro no INPI. Os animais foram submetidos ao exame clínico do aparelho mamário através de palpação e inspeção antes do tratamento, durante, uma e 24 horas após.

## Resultados e discussão

O cateter utilizado para realizar a infusão intramamária do fármaco mostrou-se adaptado à anatomia da espécie não desencadeando lesões visíveis aos esfíncteres e permitindo uma adequada velocidade de passagem do medicamento. Tal adaptação associada à assepsia do procedimento tem sua importância realçada por Mota (2007) quando enfatiza que o principal risco de infecção é determinado pelos microrganismos que colonizam o óstio do teto, assim como pelas operações que

favorecem a penetração dos microrganismos por meio do canal do teto.

Constatou-se a impossibilidade de infusões intramamárias de volumes superiores a 172mL nos animais estudados no grupo 2. Não houve presença de edema no úbere dos animais de ambos os grupos em nenhum momento avaliado.

Durante a aplicação, não houve sinais de dor intensa local em nenhum dos animais do grupo, apesar dos animais do grupo 2 evidenciarem incômodo durante o final da infusão. Uma possível sensibilidade desencadeada pelo aumento da pressão intramamária, sobretudo nos animais que receberam 172mL pode ter sido amenizada pela temperatura (5-8°C) do produto.

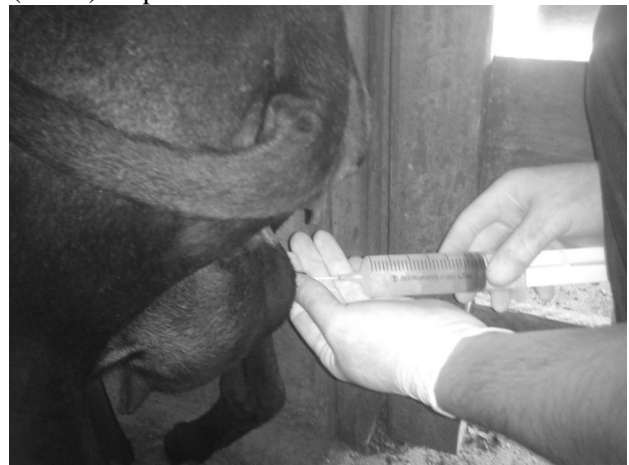

Figura 1: Infusão intramamária de medicamento nanoencapsulado em volume final de 172mL/mama ovina.

Uma hora após a infusão, mamas e tetos mostraram-se extremamente dilatados. Um leve massageamento na extremidade dos tetos facilitou que os esfíncteres permanecessem fechados embora com baixa tonicidade devido à pressão exacerbada intramamária. As alterações nas principais barreiras de proteção da glândula mamária (esfíncter e estruturas protéicas do canal do teto) que dificultam a invasão de microrganismos podem favorecer a infecção.

Os diferentes volumes administrados deverão ser considerados futuramente na avaliação da cura microbiológica de mamas infectadas e em casos de reinfecção e infecção de mamas inicialmente sadias, devido à provável facilitação de entrada de microrganismos. No entanto grandes volumes também podem estar atuando facilitando a penetração do antimicrobiano na glândula mamária, já que a cisterna do teto possui pequena dimensão e foi constatada uma visível dilatação da glândula mamária durante a infusão, sobretudo no grupo 2.

Não houve sinais clínicos de reação inflamatória após aplicação do medicamento (Fig. 2).

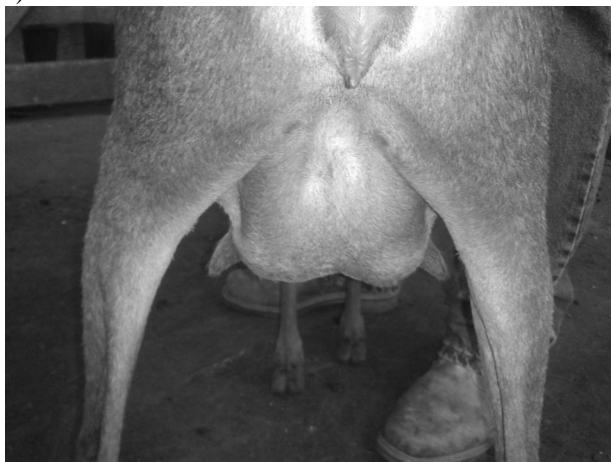


Figura 2: Exemplo de úbere normal 24 horas após infusão intramamária em volume final de 172mL.

---

## Conclusões

A cloxacilina em estrutura nanoencapsulada e o protocolo de administração descrito não acarretaram em danos clínicos à saúde da glândula mamária ovina. Estudos posteriores sobre a eficiência do fármaco na cura microbiológica e que possibilitem a redução do volume de aplicação devem ser realizados.

---

## Agradecimentos

Os autores agradecem à Rede AGRONANO e à FAPESP pelo apoio financeiro fornecido para execução do projeto (processo nº 2012/03847-1), à EMBRAPA Pecuária Sudeste, que disponibilizou mão-de-obra, laboratórios e campos experimentais, à EMBRAPA Gado de leite e à Universidade Federal de Ouro Preto-MG pela estrutura laboratorial responsável pela confecção do antimicrobiano.

---

## Referências

CARNEIRO, D.M.V.F.; DOMINGUES, P.F.; VAZ, A.K. Imunidade inata da glândula mamaria bovina: resposta à infecção. *Ciência Rural*, v.39, n.6, p.1934-1943, 2009.  
CHAFFER, M.; LEITNER, G.; ZAMIR, S.; WINKLER, M.; GLICKMAN, A.; ZIV, N.;

SARAN, A. Efficacy of dry-off treatment in sheep. *Small Ruminant Research*, v.47, p.11-16, 2003.  
SAHA, B.; BHATTACHARYA, J.; MUKHERJEE, A.; GHOSH, A.K.; SANTRA, C.R.; DASGUPTA, A.K.; KARMAKAR, P. In vitro structural and functional evaluation of gold nanoparticles conjugated antibiotics. *Nanoscale Research Letters*, v.2, p.614-622, 2007.  
SANTOS, R.A.; MENDONÇA, C.L.; AFONSO, J.A.B.; SIMÃO, L.C.V. Aspectos clínicos e das características físico-químicas do leite em ovelhas com mastite induzida experimentalmente com *Staphylococcus aureus*. *Pesquisa Veterinária Brasileira*, Rio de Janeiro, v.27, n.1, p.6-12, 2007.  
SCHAFFAZICK, S.R.; GUTERRES, S.S.; FREITAS, L.L.; POHLMANN, A.R. Caracterização e estabilidade físico-química de sistemas poliméricos nanoparticulados para administração de fármacos. *Química Nova*, v.26, n.5, p.726-737, 2003.  
WIESENTHAL, A.; JUNTER, L.; WANG, S.; WICKLIFFE, J.; WILKERSON, M. Nanoparticles: small and mighty. *International Journal of Dermatology*, v.50, p.247-254, 2011.